

## TRANSVESICALIS PROSTATECTOMIA

### A prosztata húgyhólyagon keresztüli eltávolítása hasi metszésből

#### Tisztelt Betegünk!

A beavatkozáshoz, amelyet Önnek tanácsolunk, az Ön beleegyezésére van szükség!

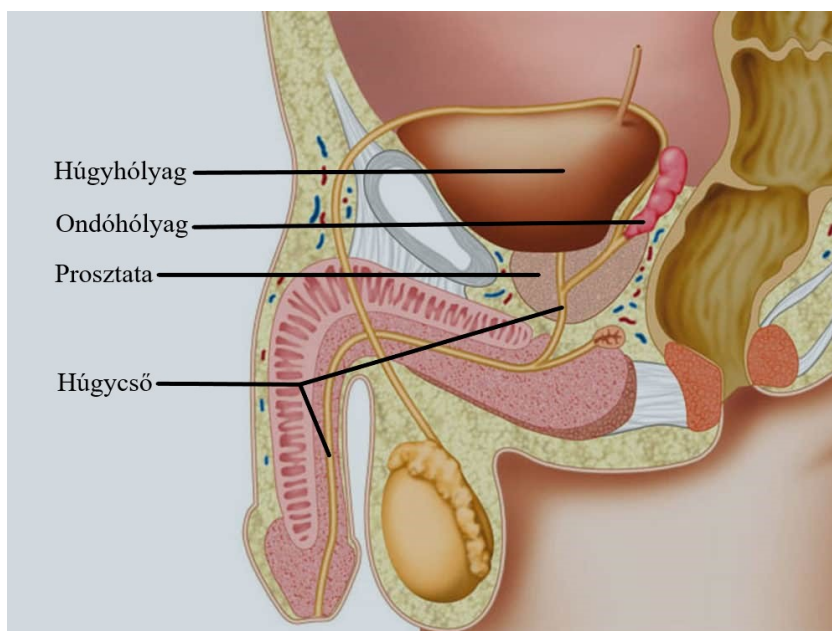
Ahhoz, hogy megfelelően dönteni tudjon a beavatkozás előtt, orvosja tájékoztatja Önt betegségéről, a vizsgálat és a beavatkozás menetéről, valamint lehetséges szövődményeiről. Ez a betegtájékoztató segít Önnek felkészülni, a fontosabb tényeket megismerni és a beavatkozással kapcsolatosan felmerülő kérdéseit előkészíteni.

#### A betegség:

Normális körülmények között a gesztenye nagyságú prosztata a hátsó húgycsőszakaszt veszi körül a hólyagnyak és a húgycső záróizomzata között.

Különböző okok miatt a 35. életév körül a prosztata növekedésnek indul. A növekedés abból adódik, hogy a prosztatán áthaladó húgycső melletti mirigyek burjánzásnak indulnak. A húgycsővet körülvevé növekszik a mirigyállomány az eredeti prosztataszövetet kifelé tolva, a húgycső lumenét befelé egyre szűkítve. A morfológia végül hasonlatossá válik egy érett, vastaghéjú narancshoz, melynek a belseje a húgycső melletti mirigyek burjánzó szövete, a héja pedig az eredeti prosztataszövet. A növekedés az 50. életév körül már olyan kifejezett lehet, hogy a hátsó húgycsőszakaszt összenyomhatja ezzel akadályozva a vizeletáramlást. Ez gyengült vizeletsugár, utócspepegés, gyakori vizeletürítés, nehezített vizelés vagy hirtelen kialakuló teljes vizelési képtelenség formájában nyilvánulhat meg.

A krónikus vizeletürítési zavar a hólyag kitéágulásához, falának kötőszövetes átalakulásához, zsákszerű kiboltosulások (diverticulum) képződéséhez vezethet. A vizelés után a hólyagban visszamaradó vizelet miatt gyakoriak a fertőzések, hólyagkövek alakulhatnak ki. Előfordulhat jelentősebb vérzés a prosztata kitéágult visszereiből.



*A férfi nemi szervek sematikus ábrázolása*

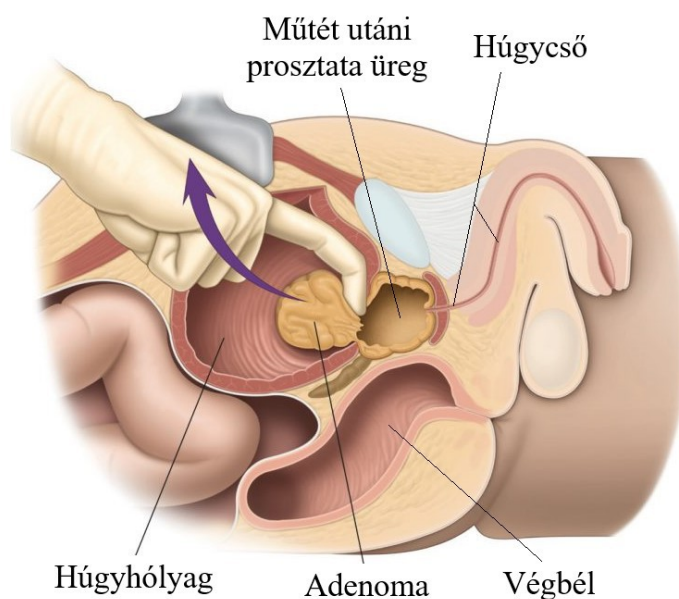
Amennyiben az előzetes kivizsgálás során rosszindulatú elváltozás nem igazolódik, a betegséget benignus (jóindulatú) prosztata megnagyobbodásként (BPH) kezeljük. Kezdeti stádiumban szóba jöhet a gyógyszeres kezelés, amelytől azonban csak átmeneti javulás várható. Előrehaladott stádiumban a műtéti megoldás kerül előtérbe. Az prosztatamegnagyobbodás mértékétől, valamint a beteg általános állapotától függően két műtéti típus jöhet szóba: a hasi metszésből végzett, húgyhólyagon keresztüli eltávolítás, valamint a húgycsövön keresztüli endoszkópos eltávolítás. Jelen tájékoztatónkban a húgyhólyagon keresztüli eltávolítás menetét ismertetjük.

#### A beavatkozás menete:

A műtét altatásban (narkózis), vagy gerincvelőhöz közeli érzéstelenítésben (spinál-, epidural anaesthesia) történik. Az érzéstelenítésről külön felvilágosítást fog kapni altatóorvosától.

A műtét elkezdése előtt a hólyagot katéteren keresztül steril folyadékkal vagy levegővel töltjük fel. A műtéti terület lemosása és izolálása után a köldök és szeméremcsont között ejtett hosszanti bőrmetszést ejtünk. Ezt követően a hasizmok bonyóját átvágjuk, a húgyhólyagot kipreparáljuk, majd azt megnyitva a belső húgycsőnyílást elektromos késsel körbevágjuk és a prosztata mirigy állományának „belső”, megnagyobbodott részét (adenoma) eltávolítjuk, a fellépő vérzést csillapítjuk. Az ún. sebészi tok érintetlen marad. Az eltávolított prosztataszövetet szövettani vizsgálatra küldjük.

A seb nyugalomba helyezése érdekében valamint az esetleges öblítés-mosás céljából kb. 6-10 napra állandó hólyagkatéter kerül behelyezésre. A húgyhólyagba benyúló maradék prosztatarészt egy vastag damilfonal segítségével, a katéterballon felett körkörösén szűkítjük, amivel tartós vérzéscsillapítást érhetünk el. A fonal mindkét végét a bőrre kivezelve csomózzuk. Ezután a húgyhólyag sebét zárjuk, a sebváladék elvezetésére a sebvonalban, vagy külön lyukon kivezített sebüregi draint hagyunk vissza, melyet az állandó katéter kivétele után fogunk eltávolítani. A hasfalat zárjuk, a bőrvarratot követően a sebet steril kötéssel fedjük.



*A műtét sematikus ábrázolása*

### **Műtét kiterjesztése:**

Amennyiben hólyagkövességet diagnosztizálnak, ezen kövek eltávolítása a prosztatata műtéttel egy ülésben kerül elvégzésre.

Előzetesen nem diagnosztizált hólyagdaganat esetében a műtét kiterjesztése, a húgyhólyagtumor eltávolítása válhat szükségessé. Mivel a műtét egy Önnel történő ismételt megbeszélés céljából nem mindig szakítható meg, szükségünk van az Ön kifejezett hozzájárulásához a műtét esetleges, orvosi szempontból indokolt kiterjesztéséhez.

### **Lehetséges szövődmények:**

A legnagyobb óvatosság és körültekintés mellett is előfordulhatnak a műtét alatt, illetve utána szövődmények.

### Műtét során:

-vérzés, ami általában égetéssel, vagy lekötéssel csillapítható. Nagyobb vérzés esetén speciális, a húgycsőben, a műtéti területen felfűjt ballonkatéter használata válhat szükségessé. Nagyobb vérvesztés esetén idegen vér adásával (transzfúzió) kell számolni. Igen ritkán megsérülhet a húgycső záróizomzata, ami a későbbiekben a vizelet visszatartás akaratlagos szabályozásának zavarát jelentheti. Akaratlan vizeletvesztés (incontinentia) alakulhat ki.

-igen ritkán égési sebek alakulhatnak ki „kőboráram“ hatása miatt. Ezek a sebek a test külső felszínén vagy akár a húgycsőben is kialakulhatnak.

-elenyészően kis százalékban, mint minden műtéti beavatkozásnál, úgy a tervezett műtét során, illetve után is, felléphetnek olyan váratlan orvosi események, melyek akár a beteg elhalálózását vonhatják maguk után.

### Műtét után:

-utóvérzés léphet fel ritkán a műtétet követően, amit vagy konzervatív úton vagy műtéti beavatkozással kell csillapítani.

-műtét után a hólyagnyak érzékenysége miatt irritatív panaszok jelentkezhetnek, melyek akár a műtétet megelőző panaszoknál súlyosabbak. Ezek a panaszok általában átmeneti jellegűek, gyógyszerrel kezelhetőek.

- a húgycső akaratlagos záróizomzatának esetleges sérülése miatt a vizelet visszatartás zavart szenvedhet (incontinentia). Szükségessé válhat különböző gyógyászati segédeszközök (betét, péniszcsipesz, kondomurinal) használata, illetve ún. antiincontinens műtétek elvégzése.

-ritkán az alsó húgyutak fertőzése. A fertőzés szövődményeként mellékhere, illetve heregyulladás alakulhat ki, ami elhúzódó gyógyszeres, illetve szükség esetén műtéti kezelést (igen ritkán az érintett here eltávolítását) indokolhat.

- az esetek kis hányadában húgycsőszűkület (strictura) kialakulásával kell számolni. Ezeket a szűkületeket általában endoszkópos műtéttel meg lehet oldani.

Műtét kapcsán vérrögök (thrombosis) alakulhatnak ki, melyek akár életveszélyes állapotot (pl: tüdőembólia) okozhatnak.

- kivételesen ritkán vizeletürítési képtelenség léphet fel, amit általában szelepként működő maradék prosztatata szövetek okoznak. Ilyen esetekben második műtéti ülésre van szükség.

- műtétet követően előfordulhatnak a sebgyógyulási zavarok is. Amennyiben fertőzés következtében tályog képződik, a sebet újra fel kell nyitni, levezető cső behelyezésével biztosítható a sebváladék elfolyása.

### **Műtét utáni életminőség:**

A műtét előtti nehezített vizeletürítés az esetek legnagyobb részében jelentősen javul. A vizeletsugár erősebbé válik, csökken a vizelés után hólyagban maradó vizelet mennyisége. A gyakori vizeletürítéshez kapcsolódó panaszok csökkennek. Mindezek mellett a műtét után bizonyos ideig vizelet ürítési és tartási nehézségek állhatnak fenn.

A merevedési képességet a beavatkozás általában nem érinti. A nemi vagy (libido) csökkenése inkább lelki eredetű, közvetlen összefüggés a műtéttel nem mutatható ki.

Gyakorinak mondható (20-25%) a műtét utáni „száraz” vagy retrograd ejaculatio. Ennek oka az, hogy a hólyagnyak a műtét után kitágul és az ejaculatum nem a húgycsőn keresztül a külvilágba, hanem a hólyagba jut, majd ezt követően a nemi aktus utáni első vizeléskor a vizelettel távozik. Hangsúlyozandó, hogy a műtét sem az orgazmuskészséget, sem az erekciót nem befolyásolja. A száraz ejaculatio azonban nemzőképtelenséget jelent. Ezzel együtt azonban, a "száraz" ejaculatio nem jelent biztos fogamzásgátlást sem!

Amennyiben további kérdése van, ill. a betegtájékoztatóban nem volt minden az Ön számára egyértelmű, kérje orvosa segítségét további felvilágosító beszélgetés keretében.

Budapest, 2020.

---

**Dr. Tóth Zoltán**  
osztályvezető főorvos